



CERTIFICAT DE DEPISTAGE DES MALADIES HEREDITAIRES OCULAIRES CANINES

Protocole en accord
avec la Société Centrale Canine
et les clubs de races

N° 00013632

Animal

Nom: OPALAUSSIE DIGIN for gold Race: Berger Australien Shepherd Sexe: mâle Né(e) le: 11/10/2008
N° LOF: 14980/ N° transpondeur: 250269201008732 N° tatouage:
Existence d'un certificat antérieur: Oui Non Conclusion antérieure:

Maladie(s) héréditaire(s) oculaire(s) canine(s) recherchée(s)

Cataracte Colobome de la papille du nerf optique
Dégénérescences rétinienne progressives Dysplasie-Hypoplasie choroidienne

Propriétaire

Monsieur Baggs demeurant à: la roche
Code postal: 43160 Ville: Sembadel

Signature:

"Je soussigné certifie avoir eu connaissance des conditions de l'examen pratiqué sur mon chien et m'engage à faire parvenir copie de ce certificat au Club de race."

Examen

effectué le: 27/04/2010 à LE CHAMBON

Techniques imposées:

Mydriase, Ophthalmoscopie indirecte et biomicroscopie binoculaire

Techniques optionnelles:

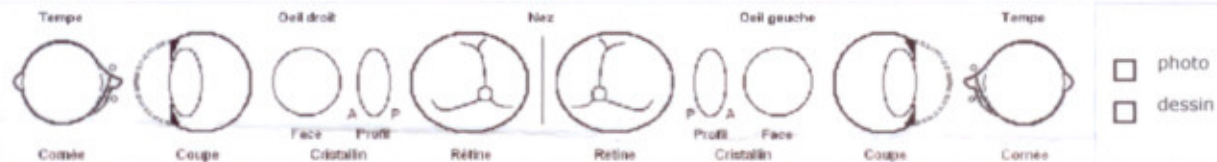
- Ophthalmoscopie directe Gonioscopie
 Tonométrie ERG
 Angiographie fluores Echo-ophthalmographie

N° tatouage

- correct
 partiellement visible
 incorrect
 absent

N° transpondeur

- correct
 incorrect
 absent



Conclusion

Cet animal a été trouvé INDEMNEMENT de maladies oculaires canines, présumées ou reconnues héréditaires, à ce jour

| | Indemne | Douteux ** | Atteint | | Indemne | Suspect *** | Atteint |
|------------------------------------|-------------------------------------|-------------------------------------|--------------------------|--|-------------------------------------|--------------------------|--------------------------|
| Microphthalmie chien d'un an mini. | <input checked="" type="checkbox"/> | <input type="checkbox"/> | <input type="checkbox"/> | Entropion | <input checked="" type="checkbox"/> | <input type="checkbox"/> | <input type="checkbox"/> |
| Persistence Membrane Pupillaire | <input checked="" type="checkbox"/> | <input type="checkbox"/> | <input type="checkbox"/> | Ectropion | <input checked="" type="checkbox"/> | <input type="checkbox"/> | <input type="checkbox"/> |
| Goniodysplasie | <input type="checkbox"/> | <input checked="" type="checkbox"/> | <input type="checkbox"/> | Trichiasis | <input checked="" type="checkbox"/> | <input type="checkbox"/> | <input type="checkbox"/> |
| PHTVL / PHPV | <input checked="" type="checkbox"/> | <input type="checkbox"/> | <input type="checkbox"/> | Distichiasis | <input checked="" type="checkbox"/> | <input type="checkbox"/> | <input type="checkbox"/> |
| Cataracte congénitale | <input checked="" type="checkbox"/> | <input type="checkbox"/> | <input type="checkbox"/> | Dystrophie cornéenne | <input checked="" type="checkbox"/> | <input type="checkbox"/> | <input type="checkbox"/> |
| Dysplasie de rétine | <input checked="" type="checkbox"/> | <input type="checkbox"/> | <input type="checkbox"/> | focal Cristallin : cataracte | <input checked="" type="checkbox"/> | <input type="checkbox"/> | <input type="checkbox"/> |
| Hypoplasie de la papille | <input checked="" type="checkbox"/> | <input type="checkbox"/> | <input type="checkbox"/> | géo. Cristallin : luxation | <input checked="" type="checkbox"/> | <input type="checkbox"/> | <input type="checkbox"/> |
| Dysplasie-hypoplasie choroidienne | <input checked="" type="checkbox"/> | <input type="checkbox"/> | <input type="checkbox"/> | total Dégénérescence rétinienne progressive | <input checked="" type="checkbox"/> | <input type="checkbox"/> | <input type="checkbox"/> |
| Colobome de la papille | <input checked="" type="checkbox"/> | <input type="checkbox"/> | <input type="checkbox"/> | | <input checked="" type="checkbox"/> | <input type="checkbox"/> | <input type="checkbox"/> |

** L'animal a des signes qui peuvent correspondre à l'affection, mais ils sont trop peu significatifs.
*** L'animal a des signes mineurs spécifiques de l'affection. A revoir dans 12 mois

Commentaire(s):

Cachet et signature

Dr Pierre MAISONNEUVE
VÉTÉRINAIRE
1, Rue Michelet
42500 LE CHAMBON DEUGESSELLES

Vétérinaire

Dr. MAISONNEUVE PIERRE, n°national: 10465, certifie avoir examiné l'animal ci-dessus pour la recherche de maladies héréditaires oculaires canines.

Certificat émis le : 27/04/2010

exemplaire remis au propriétaire pour ses archives -

DEPISTAGE RADIOGRAPHIQUE DE LA DYSPLASIE DU COUDE

NOM: *DIGIN FOR GOLD*

N° de Tatouage :

RACE: *Bege Auskaba*

N° L.O.F.: *14980*

SEXE: *M*

Puce: *250269201 008732*

Date de naissance: *11/10/2008*

Date de prise du cliché: *1/04/2010*

Vétérinaire: *Dr. MAENLEIN (43)*

Attestation Vétérinaire certifiant la conformité de l'identification: OUI - ~~NON~~

Identification infalsifiable du cliché: OUI - ~~NON~~

Identification complète du cliché: OUI - ~~NON~~

Radiographie latéralisée: OUI - ~~NON~~

Positionnement profil D flexion: †

Positionnement profil G flexion: †

Positionnement profil D ext: †

Positionnement profil G ext: †

Positionnement ¼ face rot int D: †

Positionnement ¼ face rot int G: †

LECTURE DU CLICHE

| ANOMALIES ANATOMIQUES RADIOLOGIQUEMENT VISIBLES SUR LES CLICHES EXAMINES | D | G | MANIFESTATIONS ARTRHIQUES | D | G |
|---|---|---|---|---|---|
| Non-union du processus anconé | — | — | Ostéophytes visibles aux marges articulaires | — | — |
| Fragmentation du processus coronoïde* | — | — | Ostéophytes < 2mm | | |
| Incongruence articulaire | — | — | 2mm < Ostéophytes < 5mm | | |
| Ostéocondrite disséquante du condyle huméral | — | — | 5mm < Ostéophytes | | |
| | | | Ostéophytes/ profil latéraux de l'articulation | — | — |
| | | | Densification de la POSC de l'incisure sigmoïde ulnaire | — | — |

* cette lésion n'est pas systématiquement décelable sur les incidences classiquement préconisées pour le dépistage de la dysplasie du coude

Qualification internationale (coude le plus mal noté)

| | | | | |
|------------|----|-----|-----|-----|
| ED0 | SL | ED1 | ED2 | ED3 |
|------------|----|-----|-----|-----|

RESULTAT DE L'EXAMEN

ED0 = Absence de dysplasie du coude radiologiquement visible

SL = Stade limite

ED1 = Dysplasie légère

ED2 = Dysplasie moyenne

ED3 = Dysplasie sévère

| D | G |
|---|---|
| † | † |

Charbonnières les Bains, le 22/05/2010



*Professeur Jean-Pierre GENEVOIS
Expert de la FCI
Ordre National des Vétérinaires (Rh.Alpes)
N°2378*

NB Adresse exclusive pour l'expédition des radiographies relatives aux races concernées :
Professeur J.P Genevois - BP 88 - 69751 CHARBONNIERES LES BAINS CEDEX

Joindre obligatoirement une enveloppe neuve (identique à celle utilisée pour l'expédition) correctement affranchie et portant l'adresse de retour

David BRACCS La Roche 43150 SÉTRADEL

DEPISTAGE RADIOGRAPHIQUE DE LA DYSPLASIE COXO-FEMORALE

| | |
|--|---|
| NOM : <i>DIGIN FOR GOLD</i> | N° de Tatouage : |
| RACE : <i>Beige Australien</i> | N° L.O.F. : <i>14980</i> |
| SEXE : <i>M</i> | Puce : <i>250269201 008732</i> |
| Date de naissance : <i>11/10/2008</i> | Date de prise du cliché : <i>1/04/2010</i> |
| Vétérinaire : <i>Dr. MAENNEIN (43)</i> | Attestation Vétérinaire certifiant la conformité de l'identification : OUI - NON |

| | |
|---|--|
| Identification infalsifiable du cliché : OUI - NON | Identification complète du cliché : OUI - NON |
| Radiographie latéralisée : OUI - NON | Conditions de réalisation du cliché : (AG) S V NP |
| Extension et symétrie du bassin : † | Parallélisme entre fémurs et fémurs - rachis : † |
| Rotules visibles : OUI - NON | Rotules en position médiane : † |

LECTURE DU CLICHE

| <i>RAPPORTS ARTICULAIRES</i> | D | G | <i>TETE ET COL FEMORAUX</i> | D | G |
|---|---|---|---|---|---|
| Coaptation parfaite | † | † | Forme et volume normaux | † | † |
| Coaptation acceptable | | | Microcéphalie | | |
| Coaptation imparfaite..... | | | Tête irrégulière | | |
| Pincement de l'interligne | | | Tête triangulaire ou aplatie | | |
| Sub-luxation | | | Ostéophytose céphalique | | |
| Luxation | | | Ostéophytose du col fémoral | | |
| <i>ACETABULUM</i> | | | <i>ANGLE DE NORBERG-OLSSON</i> | | |
| Normal | † | † | Angle supérieur ou égal à 105° | † | † |
| Manque de profondeur | | | Angle compris entre 100° et 105° | | |
| Evasé | | | Angle inférieur à 100° | | |
| Aplati | | | Angle inférieur à 90° | | |
| Comblé | | | Couverture acétabulaire crâniale correcte | † | † |
| Rebord acétabulaire crânial enserrant | † | † | Couverture acétabulaire crâniale insuffisante | † | † |
| Rebord acétabulaire crânial ouvert | | | Couverture acétabulaire dorsale correcte | † | † |
| Ostéophytose du rebord acétabulaire crânial | | | Couverture acétabulaire dorsale insuffisante | | |
| Ostéophytose du rebord acétabulaire caudal | | | | | |

RESULTAT DE L'EXAMEN

| | D | G |
|--|---|---|
| A = Aucun signe de dysplasie coxo-fémorale | † | † |
| B = Etat sensiblement normal | | |
| C = Dysplasie coxo-fémorale légère | | |
| D = Dysplasie coxo-fémorale moyenne | | |
| E = Dysplasie coxo-fémorale sévère | | |

Qualification internationale (hanche la plus mal cotée)

| | | | | |
|----------|----------|----------|----------|----------|
| A | B | C | D | E |
|----------|----------|----------|----------|----------|

Charbonnières les Bains, le 22/05/2010

Professeur Jean-Pierre GENEVOIS

Expert de la FCI

Ordre National des Vétérinaires (Rh.Alpes) N°2378

NB Adresse exclusive pour l'expédition des radiographies relatives aux races concernées :

Professeur J.P Genevois - BP 88 - 69751 CHARBONNIERES LES BAINS CEDEX

Joindre obligatoirement une enveloppe neuve (identique à celle utilisée pour l'expédition) correctement affranchie et portant l'adresse de retour

David BALLE La Roche 43160 SEMBADEL

PRODUCTEUR
M. BAGGS DAVID

43160 SEMBADEL



BERGER AUSTRALIEN

Arrière Grand Père

MOONLIGHT'S BEST BIB AND TUCKER
AKC DL523019/05

CHUS.B

ELITES LITTLE RED RIDING HOOD
AKC DL75303102

CHUS.B

ELITE'S EISEN ON THE CAKE
AKC DL753031/01

CHUS.B

SILVERSCREEN MOONLT SERENADE CD
AKC DL64666304

CHUS.B

ELITE'S FORECAST FOR SUNSHINE
AKC DL87833606

CHUS.B

STONECRESTS MORNING MIST
AKC DL70834502

RUTH-BOOSTER DES CHEMINS CATHARES
LOF 1 B.AUS. 1 074/256 ZNS309
Noi. Mar.Fau. PBI.Lim.

HD-B CHSI.B

MICHIGAN COPPER BLUE DE L'OREE DES CHARMOIS
LOF 1 B.AUS. 54/67 UUD462
Ble. Big Noi. Mar.Fau. PBI.Lim.
VALEUR 3/6

HD-A CHCS CHLU.B

Grand Père

ELITE'S CATCH ME IF YOU CAN
AKC DN03717801

CHUS.B

Grand Mère

Arrière Grand Père

RISINGSTAR'S SWEET SERENITY
AKC DL85056604

CHUS.B

Grand Père

Arrière Grand Père

STONECREST FIRE IT UP ISIWUN AKC. DN02071003
LOF 1 B.AUS. 4 308/601 250269800305049

RECOMMANDE
HD-A CHCS

Grand Mère

Arrière Grand Père

TIP TOP PEPSI DE L'OREE DES CHARMOIS
LOF 1 B.AUS. 2 284/589 2BXV898
Noi. Mar.Fau. PBI.Lim.
VALEUR 2/6

Délivré à Aubervilliers le : 04/05/2010

Le président de la S.C.C. : Gérard ARTHUS

Arrière Grand Mère

Père

RISINGSTAR'S LORD OF THE RINGS
LOF 1 B.AUS. 13 799/1 637 AKC DN13003901
250269200123701
Ble. Big.Noï. Mar.Fau.

LOF 1 B.AUS. 14980/2381

**OPALAUSSIE -
DIGIN FOR GOLD**
Mâle né le 11/10/2008
250269201008732
Noi. Mar.Fau. PBI.Lim.

Inscrit le 30/12/2008

Mère

WELLY BLACK DE L'OREE DES CHARMOIS
LOF 1 B.AUS. 5 385/1 002 2DSK914
Noi. Mar.Fau. PBI.Lim.

PROPRIETAIRE

M. BAGGS DAVID
LA ROCHE
43160 SEMBADEL

SCC-LOF-ET-L-1701